

2021/01/18 札幌医科大学講義

## 精巣機能とその異常 ～精巣機能障害と男性不妊症～

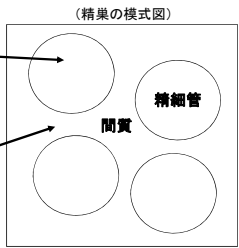
NTT東日本札幌病院泌尿器科  
伊藤直樹

Dept. of Urology, NTT-East Sapporo Medical Center

### 精巣機能とは


(精巣の模式図)

- 精子形成
  - 精細管にて形成される
  - 精細胞が分化・増殖する
  - セルトリ細胞に支持される
- 男性ホルモン(androgen)産生
  - 間質にあるライディッヒ細胞にて産生される



Dept. of Urology, NTT-East Sapporo Medical Center

### 精巣組織(精子形成)



成熟しつつ内側へ進んでいく

血管

精原(祖)細胞

精母細胞

精子細胞

精子

精原(祖)細胞

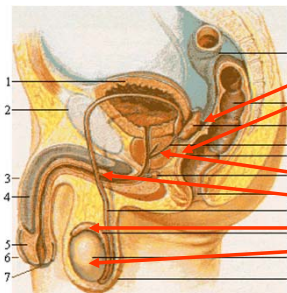
精母細胞

精子細胞

精子

Dept. of Urology, NTT-East Sapporo Medical Center

### 男性の内生殖器



1

2

3

4

5

6

7

(精液の産生)

精嚢(70%)

前立腺(30%)

(精子形成と精路)

射精管

精管

精巣上体

精巣

Dept. of Urology, NTT-East Sapporo Medical Center

### 精巣機能とは

- 精子形成: 父親となるために必要 (Fatherhood)
  - 欠如した場合 - 男子不妊症
- 男性ホルモン産生: 男となるために必要 (Manhood)
  - 欠如した場合 - 2次性徴(陰毛発育、外生殖器発育、射精、声変わりなど)の欠如、性機能障害 (Erectile dysfunction: ED)

Dept. of Urology, NTT-East Sapporo Medical Center

### 精巣機能の調節 (視床下部—下垂体—精巣系)

視床下部

LH-RH (LH-releasing hormone)

↓

下垂体

LH (Luteinizing hormone)  
FSH (Follicular stimulating hormone)

↓

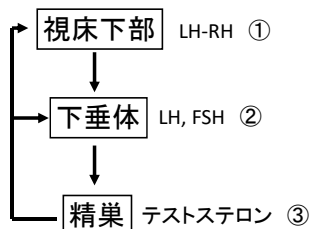
精巣

テストステロン(男性ホルモン)

LH-RH: 黄体ホルモン放出ホルモン  
LH: 黄体ホルモン、FSH: 卵巣刺激ホルモン

Dept. of Urology, NTT-East Sapporo Medical Center

### 精巣機能の発現(思春期)



いずれのレベルに異常があっても2次性徴が欠如する。

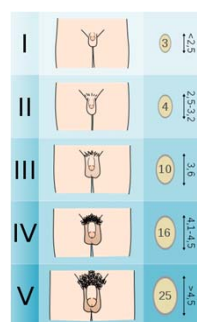
### 精巣機能障害の診断

- 問診: 2次性徴(思春期)の有無、既往歴
- 診察: 陰毛、陰茎、精巣、前立腺
- 内分泌学的検査
  - LH, FSH, テストステロン基礎値
  - LH-RH test: LH, FSHの反応性を見る(下垂体機能検査)
  - hCG test: テストステロンの反応性を見る(精巣機能検査)
    - hCG: ヒト胎盤性ゴナドトロピン(LH作用を有する)
- 精液検査

### 男子思春期の変化

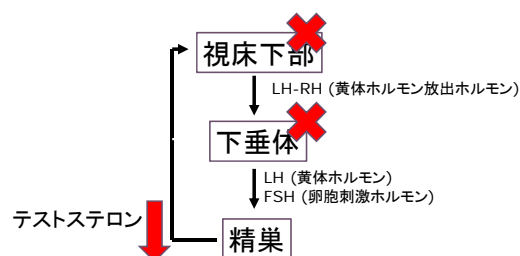
- 精巣の増大と陰嚢の変色(タナー段階II)
- 陰茎の長大化(男性器のタナー段階III)、陰茎の付け根から陰毛が発生
- 精通の発生。初めての射精で、白濁液。
- 声変わりの発生 約1オクターブ程低くなる。声変わりしかけている時は声がかすれて出ないことが多い。
- 腋毛・髭・体毛の発生(陰毛のタナー段階IV)
- (勃起時に)包皮が自然に後退し、陰嚢・包皮の黒みが完全に大人になる。(男性器のタナー段階V)
- 体格の男性化: 肩幅が広がる、筋肉の発達
- 顔面の変化(女性に比べて著明に現れ、顔面骨がより発達し、眉弓骨が隆起する)
- 心理面での変化: 身体の大きな変化に対する戸惑い、羞恥心、子供から大人への過渡期(甘えが許されない)

### 男子器の成熟(タナー分類)



### 低ゴナドトロピン性精巣機能低下症

### 低ゴナドトロピン(LH,FSH)性精巣機能不全



### 低ゴナドトロピン性精巣機能低下症(原因)

- 原因
  - 特発性低ゴナドトロピン性類宦官症(視床下部)
  - Prader-Willi synd.
    - 性腺機能不全(Hypogonadism)、筋緊張低下(Hypotonia)、知能障害(Hypomentia)、肥満(Obesity),15q11-13欠損
  - Laurence-Moon-Biedl synd.(視床下部性)
    - 性腺機能不全、知能障害、肥満、奇形(多指)、網膜色素変性
  - 下垂体腫瘍、頭部外傷(視床下部、下垂体性)

Dept. of Urology, NTT-East Sapporo Medical Center

### 低ゴナドトロピン性精巣機能低下症(症状)

- 思春期前に発症している場合
  - 思春期徴候がおとずれない(二次性徴の欠落)
  - 15~16歳になっても声変わり、陰茎増大、陰毛発育、射精などがない
- 思春期後に発症した場合
  - 原因は脳腫瘍、外傷
  - 性欲の喪失、髭が伸びない、勃起・射精障害

Dept. of Urology, NTT-East Sapporo Medical Center

### 低ゴナドトロピン性精巣機能低下症(検査所見)

- 身体所見
  - 陰毛欠如、矮小陰茎、小さな精巣、前立腺はほとんど触れない
- 内分泌所見
  - LH, FSH, テストステロンは測定感度以下
  - LH-RH test: 多くは視床下部性であり、理論的には反応するが、LH, FSHの上昇は不良
  - hCG(LH作用) test: 反応するがテストステロンの上昇は不良

Dept. of Urology, NTT-East Sapporo Medical Center

### 低ゴナドトロピン性精巣機能低下症(治療)

- 目的: Manhood, fatherhoodの獲得
- ゴナドトロピン補充療法が基本
  - LH-RHの持続皮下投与
  - LH(hCG:ゴナドトロピン)+FSH(ゴナールF)併用療法(週に1~3回の皮下注射が必要)
  - 特定疾患に指定されている

Dept. of Urology, NTT-East Sapporo Medical Center

### 低ゴナドトロピン性精巣機能低下症(治療)

- テストステロン補充療法
  - ゴナドトロピン療法に対する反応性が悪い場合考慮する
  - Manhoodを早急に獲得することは患者のQOL向上にきわめて重要である(テストステロン補充を行うと、急速に声変わり、髭などが出現し、男らしくなる)
  - エナルモンデポー125mgを2週に1回筋注
  - 骨端線の閉鎖を促進するので、身長発育には十分注意する。

Dept. of Urology, NTT-East Sapporo Medical Center

### 思春期遅発症

- 14歳までに精巣増大が認められない。
- 性器成長開始から完成までに5年以上かかっている。
- 低ゴナドトロピン性精巣機能不全症との鑑別が難しい。
- 二次性徴の程度、身長等を総合的に評価しホルモン補充療法を考慮する。
- 患児の身体的劣等感などQOLに配慮する

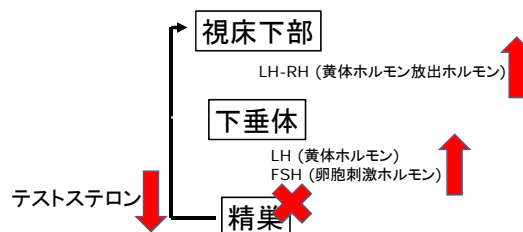
Dept. of Urology, NTT-East Sapporo Medical Center

## 高ゴナドトロピン性精巣機能低下症

精巣機能に異常があり、視床下部・下垂体へのフィードバックがかからず、ゴナドトロピンが上昇している病態

Dept. of Urology, NTT-East Sapporo Medical Center

## 高ゴナドトロピン(LH, FSH)性精巣機能不全



Dept. of Urology, NTT-East Sapporo Medical Center

## 高ゴナドトロピン性精巣機能低下症

- Klinefelter症候群
- 原発性精巣機能不全
- Mumpus精巣炎
- 薬剤性(抗癌剤)
- 放射線への暴露
- 男子不妊症

Dept. of Urology, NTT-East Sapporo Medical Center

## 高ゴナドトロピン性精巣機能低下症(症状)

- 低ゴナドトロピン性精巣機能低下症ほど男性化徴候が全く欠落することは稀。
- 症状は男性ホルモンの産生能障害の程度による
- 男性ホルモンがある程度維持されていると、全く症状がなく、不妊症に対する精査中に偶然発見されることもある

Dept. of Urology, NTT-East Sapporo Medical Center

## 高ゴナドトロピン性精巣機能低下症(治療)

- テストステロン補充療法
  - テストステロンデポー(2週間毎筋注): 日本で最もよく使用されている
  - 経口剤: 肝機能障害の少ないものは未承認
  - 経皮剤(パッチ、ジェル): 日本では未承認
- ゴナドトロピン補充療法は当然無効

Dept. of Urology, NTT-East Sapporo Medical Center

## Klinefelter症候群

- 染色体: 47XXY(2本以上のX、1本以上のY)
- 約800人に1人
- 種々の程度の類宦官症、小さな精巣、女性化乳房、不妊症(無精子症)、悪性腫瘍(乳癌、精巣外胚細胞腫瘍)
- テストステロンは低下～正常、LH FSHは上昇
- 診断は染色体検査(要informed consent)
- 治療: 男性ホルモン補充療法、精巣内精子採取術(Testicular sperm extraction: TESE)

Dept. of Urology, NTT-East Sapporo Medical Center

## 抗癌剤投与による精子形成能障害

- 生殖年齢男性に対する抗癌剤治療
  - 精巣腫瘍、白血病、悪性リンパ腫
- 抗癌剤投与中は全例無精子症となる
- 治療後、精子形成は回復するが、回復の程度は治療前の状態に依存する
- 治療後1年間は避妊したほうがよいとされている
- 小児に対する抗癌剤治療の将来的な妊孕能への影響は不明

Dept. of Urology, NTT-East Sapporo Medical Center

## 思春期早発症

2-3年早く二次性徴が開始する状態

Dept. of Urology, NTT-East Sapporo Medical Center

## 思春期早発症

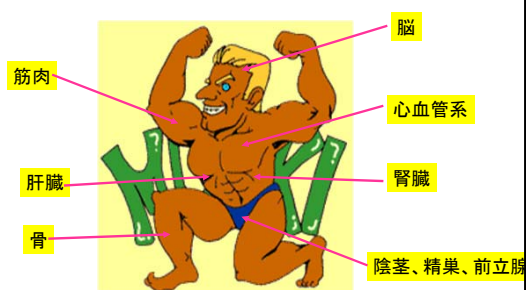
- 視床下部・下垂体が早くに活動を始めてしまう中枢性が最も多い。
- 視床下部・下垂体の近くの腫瘍性もある。
- 9歳以下で精巣の大きさが3-4 ml以上になった時は要注意
- 10歳前に陰毛、11歳前にひげや声変わりを認める。
- 一時的に身長が伸びた後、小柄のまま成長が停止する。
- 若い年齢で陰毛、声変わりなどが出現するために、本人や周囲が戸惑う心理社会的問題が起きる。
- 治療: 低身長を防ぐ、男性化を抑えるためにテストステロン産生を抑制する(LH-RHアナログ投与)。

Dept. of Urology, NTT-East Sapporo Medical Center

## 男性更年期障害

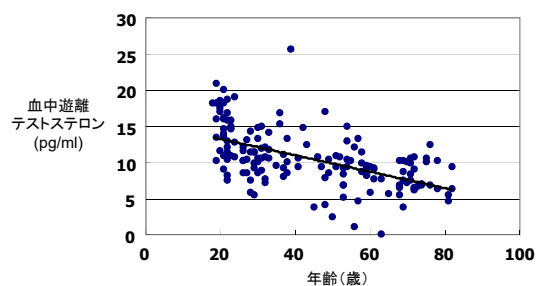
Dept. of Urology, NTT-East Sapporo Medical Center

## 男性ホルモンの作用臓器



Dept. of Urology, NTT-East Sapporo Medical Center

## 加齢に伴う血中遊離テストステロンの低下



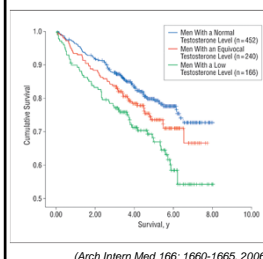
Dept. of Urology, NTT-East Sapporo Medical Center

### 男性ホルモン低下により出現する症状

- 性欲低下、性功能低下、射精消失
- 不妊
- 抑うつ、注意力低下、イライラ感
- 筋力低下、骨密度低下
- 体毛減少
- 倦怠感、調子が悪い
- 女性化乳房、ほてり
- 記憶力、認知力低下

Dept. of Urology, NTT-East Sapporo Medical Center

### 血中テストステロン低下は生存率低下と関係する



40歳以上、退役軍人858例  
2回のテストステロン値で3群に分ける

	テストステロン (ng/dl)	HR
正常	<250	1
境界	250<	1.31
低下		1.68*

(Arch Intern Med 166: 1660-1665, 2006)

Dept. of Urology, NTT-East Sapporo Medical Center

### 男性不妊症

— 病態、診断、治療について —

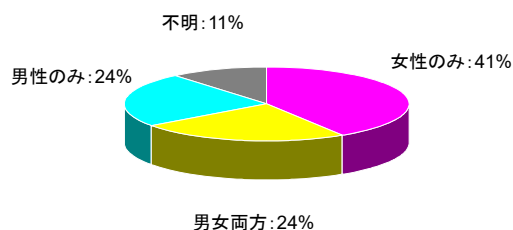
Dept. of Urology, NTT-East Sapporo Medical Center

### 不妊症とは

- 通常の性交渉を有するカップルにおける1年間の妊娠率は約90% : 1年で妊娠しなければ不妊症と診断。
- 不妊カップル : 約15%

Dept. of Urology, NTT-East Sapporo Medical Center

### 不妊症の原因 (WHO 1996)

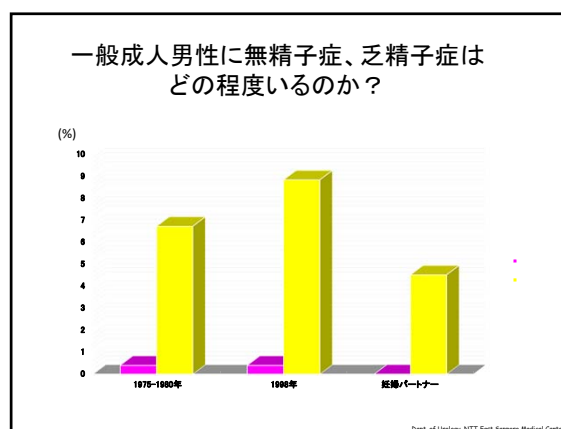
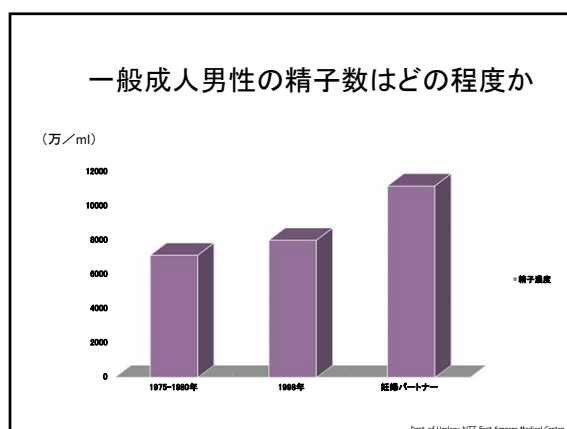


Dept. of Urology, NTT-East Sapporo Medical Center

### 精液検査の基準値 (WHO 2010)

精液量	1.5ml以上
pH	7.2以上
精子濃度	1500万/ml以上
精子運動率	前進 + 非前進運動精子 40%以上 もしくは前進運動精子 32%以上
精子正常形態	Kruger's strict criteriaで4%以上
精子生存率	58%以上
白血球数	100万/ml未満

Dept. of Urology, NTT-East Sapporo Medical Center



### 自宅で精液検査できる時代に

1,300円(税抜き, Amazon)

Dept. of Urology, NTT-East Sapporo Medical Center

- ### 男性不妊症の原因＝問診のポイント
- 既往歴(幼少時)
    - 停留精巣、思春期遅延、精巣捻転⇒NOA、Oligo
  - 既往歴(成人)
    - 糖尿病、脊髄損傷⇒勃起、射精障害
    - 感染症:性感染症、精巣上体炎⇒OA、ムンプス精巣炎⇒NOA
    - 癌:抗癌剤、放射線⇒NOA
  - 手術歴
    - 精巣固定術(停留精巣)⇒NOA、Oligo
    - ソケイヘルニア⇒OA
    - 精管結紮(パイプカット)⇒OA
    - 後腹膜リンパ節郭清(精巣癌)⇒射精障害
  - 薬
    - タガメット(ヒスタミンH2受容体拮抗薬:胃潰瘍治療):抗男性ホルモン作用
    - 抗うつ薬、抗精神病薬
  - 精巣毒性
    - 殺虫剤、重金属、放射線、タバコ、ステロイドなど
- 原因不明な場合が多い**
- OA、閉塞性無精子症、NOA、非閉塞性無精子症、Oligo、乏精子症

- ### 男性不妊症の分類
- 無精子症(閉塞性・非閉塞性)
    - 精子がない
  - 乏精子症(精子数1500万/ml未満)
    - 精子が少ない
  - 精子無力症(精子運動率40%未満)
    - 精子の動きが悪い
  - 膿精液症(白血球100万/ml以上)
    - 精液が感染してる
  - 性功能障害
    - 勃起しない
  - 射精障害
    - 精液がでない、膣内射精できない
- Dept. of Urology, NTT-East Sapporo Medical Center

- ### 男性不妊症:診断、治療の流れ
- 精液検査:正常
    - 勃起、逆行性射精、射精障害を確認
  - 無精子症
    - 閉塞性?非閉塞性:FSHと精巣容積(正常:15ml以上)から診断
    - 閉塞性無精子症:精路再建、射精管閉塞解除手術、TESE
    - 非閉塞性無精子症:MD-TESE
  - 乏精子症、精子無力症
    - 精索静脈瘤あれば手術
  - 低ゴナドトロピン性精巣機能不全症:ホルモン補充療法
- 上記以外は人工授精(IUI)、体外受精や顕微授精をお勧めする
  - 治療効果のevidenceが認められている薬剤、サプリメントはない
- Dept. of Urology, NTT-East Sapporo Medical Center

## 無精子症とは

- 多くの場合、精液量は正常(1.5ml以上)だが、精液中に精子が認められないもの
- 遠心分離し、沈渣に精子が認められないことを確認する
  - 500g 15分間遠心
- 閉塞性と非閉塞性とに分けられる
  - 病態は全く異なるので鑑別診断が重要

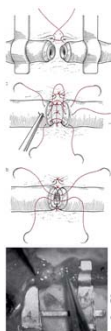
Dept. of Urology, NTT-East Sapporo Medical Center

## 閉塞性無精子症

- 精巣での精子形成は正常だが、精路の閉塞、欠損があるもの
- 精巣容積は正常
- 血中FSH, テストステロンは正常
- 精管の閉塞
  - 精管結紮(パイプカット)後
  - 鼠径ヘルニア術後
  - 射精管閉塞(精液量も減少、1.0ml以下)
  - 精巣あるいは精巣上体レベルでの閉塞
- 精管の欠損
  - 先天性両側精管欠損症
- 外科的に治癒可能な場合が多い

Dept. of Urology, NTT-East Sapporo Medical Center

## 閉塞性無精子症に対する治療



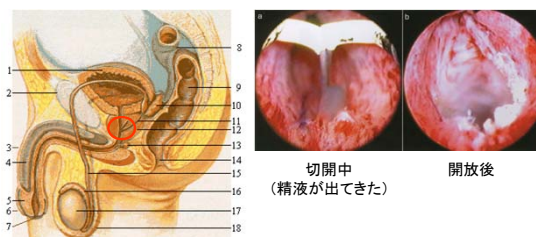
- ✓ 精管精管吻合術
- ✓ 精管結紮後
- ✓ 鼠径ヘルニア術後

精管: 内腔が狭い  
 内腔: 10-0ナイロン, 6針  
 筋層: 9-0ナイロン, 6針  
 非常に難しい  
 片側2時間(切るのは5分)

Dept. of Urology, NTT-East Sapporo Medical Center

## 閉塞性無精子症に対する治療

### 射精管閉塞に対する経尿道的射精管開放術



Dept. of Urology, NTT-East Sapporo Medical Center

## 閉塞性無精子症に対する治療

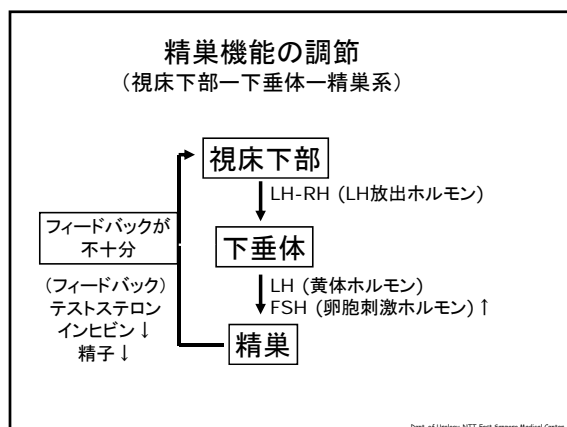
- 先天性両側精管欠損症
  - 精路再建は不可能
  - 精巣内精子採取術 (TESE) しかない
  - 採取した精子を用いて顕微授精 (ICSI) 行う

Dept. of Urology, NTT-East Sapporo Medical Center

## 非閉塞性無精子症

- 精巣での精子形成が不良のため
- 精巣容積が小さい
- 血中FSHが上昇、テストステロンは正常
- Y染色体の微小異常が認められる場合が多い
- クラインフェルター症候群も疑う
  - 精巣容積は非常に小さい
- 精巣内精子採取術 (TESE) を行う
  - 精子が得られた場合は顕微授精 (ICSI) を行う





### 精巣内精子採取術 (Testicular sperm extraction: TESE)

Dept. of Urology, NTT-East Sapporo Medical Center

### Needle TESE

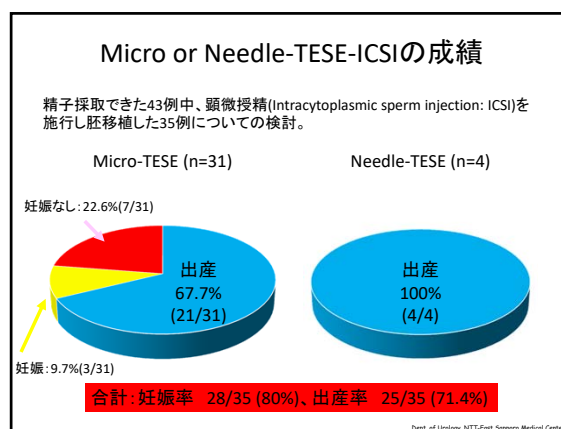
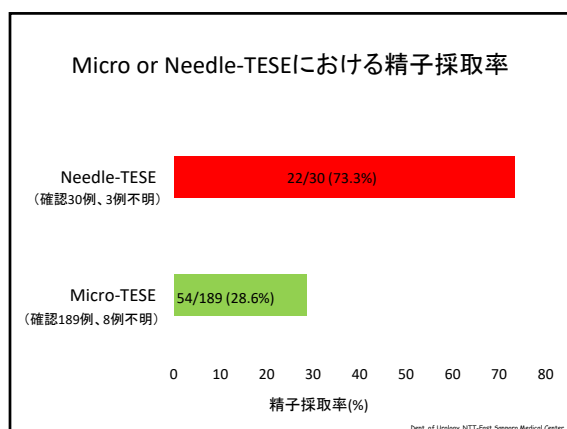
- 閉塞性無精子症(OA)が疑われる場合勤めている
- 局所麻酔
- 18G needleで組織採取
- 片側精巣に施行
- 日帰り外来手術

Dept. of Urology, NTT-East Sapporo Medical Center

### Micro(microdissection)-TESE

- 非閉塞性無精子症が疑われる場合に勤めている
- 脊椎あるいは全身麻酔
- 両側精巣に施行
- 2泊3日入院

Dept. of Urology, NTT-East Sapporo Medical Center



### Y染色体の微小欠損(Y-linked microdeletion) Azoospermic factor (AZF)

Yp Centromere AZFa AZFb AZFc Yq

AZFa, AZFbに微小欠損: TESEでほとんど精子は採取できない  
AZFcに微小欠損: TESEで50%以上精子を採取できる

Dept. of Urology, NTT-East Sapporo Medical Center

### 乏精子症、精子無力症に対する治療

- 原因として精索静脈瘤が最も多い
- 精索静脈瘤以外の原因は明らかではない
- 有効な薬物療法はない
- 精索静脈瘤が認められなければ人工授精、体外受精や顕微授精を勧める

Dept. of Urology, NTT-East Sapporo Medical Center

### 精索静脈瘤

- 精巣静脈が逆流している状態。静脈血が停滞し陰嚢温度が上昇する。その結果精子数が減少したり精子運動率が低下する。
- 陰嚢温度は33-34℃
- 治療は逆流を止めるために精巣静脈を全て結紮・切断する。

Dept. of Urology, NTT-East Sapporo Medical Center

### —精索静脈瘤—

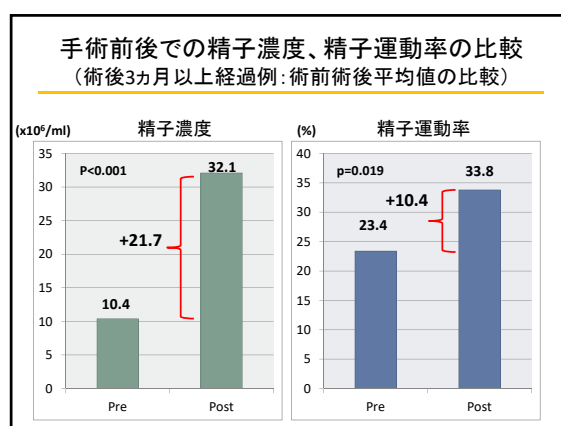
- 男性不妊症の約4割に認められる
  - 妊娠能を有する男性でも1割に認める(ほとんどグレード1)
- 90%は左側
- グレード分類
  - グレード1: 立位かつ腹圧をかけると認める
  - グレード2: 立位で認める
  - グレード3: 臥位で認める
- 治療による精液所見の改善: 約70%
- 治療による妊娠率: 40-50%  
最近の臨床研究では1年後の妊娠率が手術群で60%、非手術群で10%

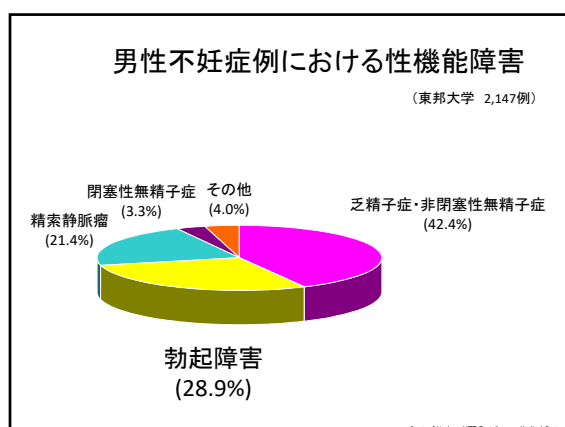
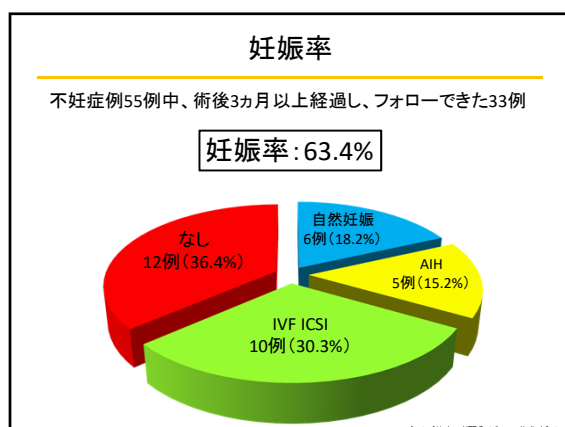
Dept. of Urology, NTT-East Sapporo Medical Center

### 精索静脈瘤に対する顕微鏡下低位結紮術

- 外そけい輪上に約3cmの皮膚切開
- 静脈を全て結紮切断
- 動脈とリンパ管は可能であれば温存
- 精管は動脈を付着させて温存
- 手術時間: 30-60分

Dept. of Urology, NTT-East Sapporo Medical Center





- ### 男性不妊症における射精障害
- 逆行性射精
    - 射精感あるが、精液が出てこない。膀胱側へ射精される。
    - 病態: 膀胱頸部機能不全
    - DM、脊髄損傷、骨盤内手術
    - 治療: 抗うつ薬(アモキシサン、トフラニール)
    - ハッチキス法: マスターベーション後に膀胱内精液を回収
  - 腔内射精障害
    - 妻とのsexで射精できない
    - 近年、急増している(タイミング法が契機)
    - マスターベーション方法の誤り

- ### ART時代
- ART: Assisted Reproductive Technology
  - 補助生殖技術
  - 具体的には顕微授精
  - 極論を言えば1匹の精子で妊娠可能
  - 保険外診療のため非常に高額(補助あり、しかし百万円単位の出費を覚悟)
  - ART時代の泌尿器科医の役割は??
- Dept. of Urology, NTT-East Sapporo Medical Center

- ### ART時代における泌尿器科医の役割
- 閉塞性無精子症に対する精路再建術
  - 非閉塞性無精子症に対する精巣内精子採取術 (TESE)
  - 精索静脈瘤に対する根治術
  - 性機能不全 (ED)に対する精査・治療
  - 逆行性射精の治療(アモキシサン or 精子回収)
  - 低ゴナドトロピン性精巣機能低下症の治療
- Dept. of Urology, NTT-East Sapporo Medical Center

### 男性不妊症診療の問題点

- 肉体的健康を害する疾患ではないが、精神的・社会的に重大な問題。
- 不妊症診療に対する熱意、治療選択は夫婦の人生観によって異なるため十分なInformed consentが必要。
- 仕事が忙しく、来院しにくい。
- 性生活の情報も重要。たまにセックスレス夫婦もいる。ED、射精障害も十分確認する必要がある。
- 非閉塞性無精子症では遺伝子異常が関与している可能性がある。遺伝カウンセリングも重要である。
- Micro-TESEで精子採取できなかった場合、本人・奥様の精神的ダメージはかなり大きい。

Dept. of Urology, NTT East Sapporo Medical Center